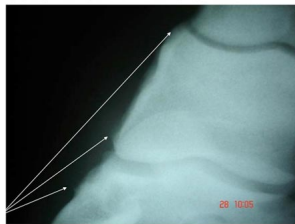

## PRESENTACIÓN DE TILDREN POR TORNIQUETE

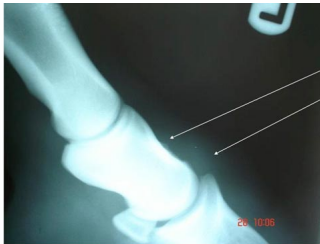LESIONES DEL CABALLO DEPORTIVO TRATABLES POR INFUSIÓN DIGITAL CON ÁCIDO TILDROÓNICO.

Múltiples lesiones de tipo intraarticular, así como entesopatías, o sea, lesiones de inserción de ligamentos colaterales, lesiones de OCD, así como Enfermedad Navicular y Esparaván, pueden ser tratadas hoy día con el uso de este bisfosfonato. Este producto inhibe la acción de osteoclastos, facilitando la acción de reparo de los osteoblastos, así como fortalece la camada osteocondral además de inhibir las metaloproteinasas tan dañinas en estas enfermedades articulares. La infusión endovenosa por torniquete presenta excelentes resultados y hace que los costos sean menores.

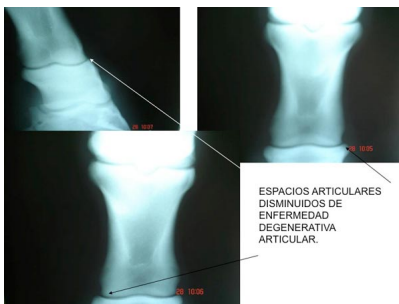
LESIONES AMENAS DE TRATAMIENTO POR TILDREN



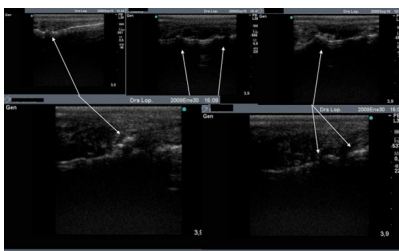
LESIONES EROSIVAS DE HUESO ENTRE FALANGE 1 Y 2, Y ENTRE 2 Y 3. ESTAS SON LESIONES ARTICULARES DE LOS LIGAMENTOS COLATERALES.



EROSIÓN ÓSEA Y AUMENTO DE DENSIDAD SINOVIAL.

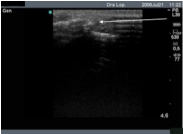


ESPACIOS ARTICULARES DISMINUIDOS DE ENFERMEDAD DEGENERATIVA ARTICULAR.

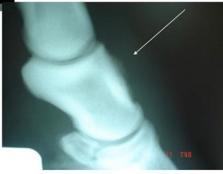

ULTRASONIDO DE LESIONES EROSIVAS ARTICULARES DE LA CUARTILLA.

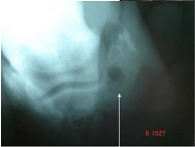# Tildren por Torniquete



**LESIÓN VISTA POR ECOGRAFÍA Y RADIOGRAFÍA.** Estas lesiones son causa frecuente de maniqueras en animales de salto y adiestramiento, así como de carreras y otros actividades.



SE PREPARA LA ZONA Y SE IDENTIFICA LA VENA DIGITAL. SE APLICA UN TORNQUETE Y SE CANULA LA VENA A TRAVÉS DE LA CUAL SE REALIZA LA INFUSIÓN DEL PRODUCTO. EL TORNQUETE PERMANECE POR 30 MINUTOS PARA QUE EL PRODUCTO SE DIFUNDA DENTRO DE TODOS LOS TEJIDOS. SE APLICA UN VENDAJE PARA EVITAR EL HEMATOMA Y LISTO. LOS RESULTADOS SON MÁS EVIDENTES DENTRO DE LOS SIGUIENTES 22 DÍAS. ESTE TORNQUETE PUEDE APLICARSE SOBRE EL CARPO Y TARSO SI SE REQUIERE.



**EJ: LESIÓN QUISTE ÓSEO EN TERCERA FALANGE ANTES DEL TILDREN ARRIBA Y RADIOGRAFÍA DIGITAL A LA DERECHA DESPUÉS DEL TILDREN.**

