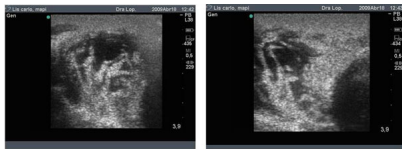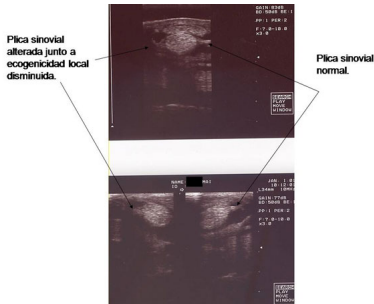
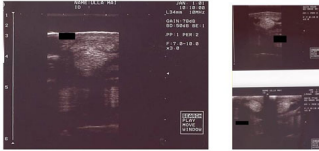


LONGITUDINAL DE FIBRAS DEL TENDÓN DEL FLEXOR DIGITAL PROFUNDO AL NIVEL DE LA VAINA SINOVIAL DISTAL SOBRE EL MENUDILLO

Esta es una lesión frecuente en el caballo de salto y genera una sinovitis fuerte y renquera de difícil resolución.

Normalmente requiere de ecografía de excelente resolución pero con frecuencia es posible observar la lesión al nivel de una de las plicas sinoviales como se muestra acá:



Pata izquierda con tendinosinovitis crónica. Ramificaciones de “medusa” son proyecciones proliferativas crónicas de la membrana sinovial de la Vaina Tendinosinovial de los flexores. Esta es una lesión resultado de ruptura de fibras del tendón flexor digital profundo en esta área. La vaina podría ser inyectada con ácido hialurónico eventualmente o la cirugía del ligamento anular. Sin embargo estas lesiones crónicas son de pronóstico reservado. En los casos agudos sería posible la eliminación de las fibras rotas irritantes por

tenoscopia

lo cual sería el tratamiento de elección.

