

ECOGRAFÍA DE LAS LESIONES DE OSTEOCONDROSIS EN EL CABALLO ANTONIO ALFARO A. DVM, MSc., CVA.

a.- Es una alteración de la osificación endocondral. La osificación endocondral es un proceso biológico por lo que las irregularidades son frecuentes. Se da una influencia ambiental fuerte en el apareamiento de las lesiones.

b.- El equino es susceptible por las grandes influencias del manejo.

c.- El cobre y otros elementos involucrados sí influencia pero no tanto como pensábamos. No es patogénesis. Se requiere gran desequilibrio.

d.- Los animales jóvenes las desarrollan con mayor frecuencia; es una enfermedad juvenil que puede desaparecer aproximadamente a los 8 meses de edad. Las radiografías tomadas antes de un año deben repetirse pues podrían cambiar. Luego de un año de edad difícilmente cambian.

e.- Es una enfermedad de potros.

f.- Incidencias:

Holandeses:

25-30%

Suecos:

12-20%

EUA:

35%

Francia:

13%

Alemania:

11% corvas, 7% Babilla, 20% Menudillo.

España:

13% CABALLO PURA RAZA ESPAÑOL (2007)

Costa Rica:

36% iden.

México:

25% iden.

EUA:

11% iden.

Caballo salvaje:

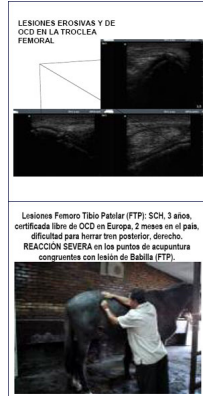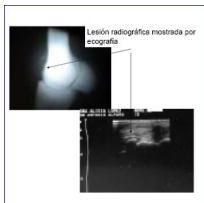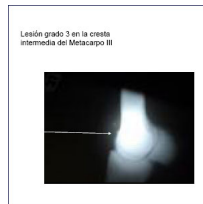2.5% corvas.

La incidencia ha venido creciendo probablemente por factores de ambientales más que genéticos. La selección genética no ha la incidencia, lo que sí ha sucedido con otras enfermedades como el esparaván y el navicular. manejo y disminuido o variado

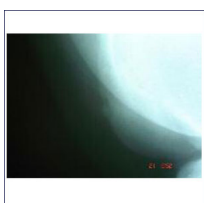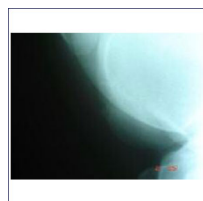
Se considera que existen muchos factores, no uno solo, genéticos como para poder usar marcadores genéticos en la predicción. En general existe un 25% de factores genéticos con un 70% ambientales como: Crecimiento, conformación, Nutrición (energía, proteína, Ca-Fósforo), hormonal (insulina, T4, IGF-1), ejercicio, fallo circulatorio.

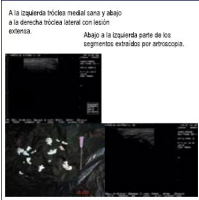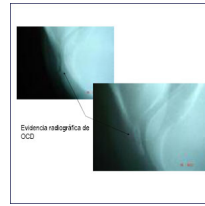
El ejercicio controlado es la mejor forma de aumentar la heterogeneidad histoquímica del cartílago en edades tempranas para fortalecerlo de por vida.

FUENTE: XII CONGRESO SOBRE DIAGNÓSTICO Y MANEJO DE LESIONES ORTOPÉDICAS DEL CABALLO DEPORTIVO. CÓRDOBA, ESPAÑA, 8-11 DE MAYO DEL 2008.



[Haga clic aquí para ver el video](#)





CONCLUSIÓN:

LOS PUNTOS REFLEJOS NOS ORIENTAN EN LA LOCALIZACIÓN DE
PROBLEMAS. LAS LESIONES DE OCD SON PERFECTAMENTE DETECTABLES
POR LA ECOGRAFÍA, QUIEN POR SU VERSATILIDAD Y FACILIDAD DE USO
ES MÁS CORRECTA QUE LA RADIOGRAFÍA SIMPLE EN NUESTRO
MEDIO. EL ADECUADO POSICIONAMIENTO RADIOGRÁFICO, MISMO CON
RADIOGRAFÍA SIMPLE ES FUNDAMENTAL EN LA LOCALIZACIÓN
DE LAS LESIONES DE OCD.

Imágenes del Centro Veterinario para el Diagnóstico por Imágenes y Terapia Complementaria,
Santa

Ana, San José, Costa Rica. www.equimagenes.com