

CASO CLÍNICO DE LESIONES MÚLTIPLES.

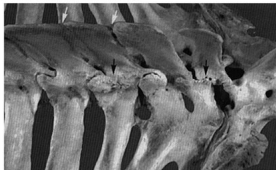
HISTORIA: RAZÓN DE LA LLAMADA PARA LA ATENCIÓN ES UN SUPUESTO DÉFICIT DE DEAMBULACIÓN POR EPM.

EXAMEN CLÍNICO: SE DEMUESTRA LA PRESENCIA DE CONFLICTO ENTRE LAS APÓFISIS ESPINOSAS O "KISSING SPINES" DE LAS VÉRTEBRAS TORACOLUMBARES Y MUCHO DOLOR AL CAMINAR CON INFLAMACIONES EVIDENTES SOBRE AMBOS MENUDILLOS Y LIGAMENTO SUSPENSORIO DE LAS EXTREMIDADES ANTERIORES.

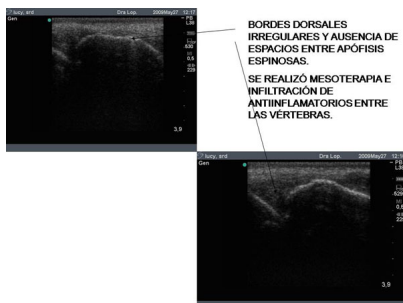
EL GRADO DE DOLOR ES DE 4/5 Y EL MISMO PROVENIENTE DE LAS LESIONES DE LAS MANOS PRINCIPALMENTE.

SE DESCRIBEN LOS HALLAZGOS RADIOGRÁFICOS Y POR ECOGRAFÍA Y SE COMENTA SOBRE EL TRATAMIENTO.

EXAMEN ECOGRÁFICO Y RADIOGRÁFICO DE LUCY. 29 DE MAYO DEL 2009.
EXAMEN DE ESPALDA CON PRESENCIA DE "KISSING SPINES" O CONFLICTO ENTRE APOFISIS ESPINOSAS DORSALES DESDE T14 A L3 (VÉRTEBRA TORÁCICA 14 A LUMBAR 3).



ESTA FOTO ILUSTRAR LOS ESPACIOS REDUCIDOS CON LAS FLECHAS BLANCAS Y LA ARTROSIS ENTRE FACETAS ARTICULARES INTERVERTEBRALES POR LAS FLECHAS NEGRAS.



Lesiones Múltiples



PUEDE OBSERVARSE UN MENUDILLO IZQUIERDO MÁS GRUESO Y CON UNA CONVEXIDAD MAYOR SOBRE LA RAMA LATERAL DEL LIGAMENTO SUSPENSORIO. SIN EMBARGO, AMBOS MENUDILLOS ESTÁN "VENCIDOS", CON UNA DESVIACIÓN POSTERIOR DEL EJE DE LA CUARTILLA.

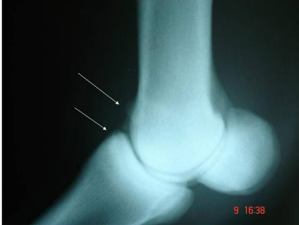
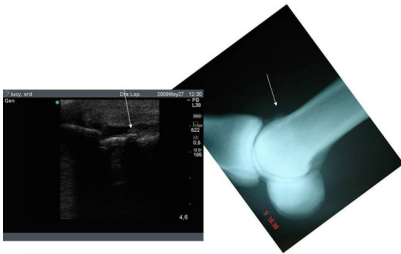
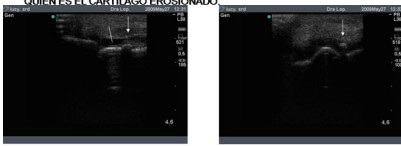


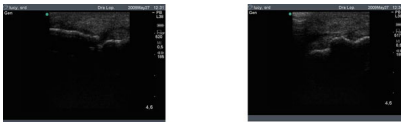
IMAGEN DE RADIOGRAFÍA SIMPLE QUE MUESTRA UNA LESIÓN OSTIOARTRÓTICA APARENTEMENTE SOBRE LA CRESTA SAGITAL INTERMEDIA, OSTIOFITO Y EROSIÓN DE HUESO SOBRE LA PRIMERA FALANGE. FLECHAS.



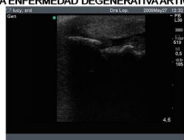EN ESTE ARREGLO FOTOGRÁFICO PODEMOS VER LA LESIÓN EN LA IMAGEN DEL ULTRASONIDO, CON PRESENCIA DE LÍQUIDO SINOVIAL QUE DESTACA UNA LEVE LÍNEA HIPERECÓICA SOBRE EL METACARPO III, QUIEN ES EL CARTÍLAGO EROSIONADO.



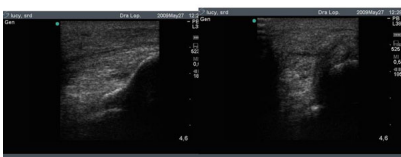EN AMBAS TOMAS, LONGITUDINAL A LA IZQUIERDA Y TRANSVERSAL A LA DERECHA DEL MENUDILLO IZQUIERDO, APARECE LA MISMA LESIÓN QUE DEJA UNA SOMBRA OPACA LO QUE SIGNIFICA QUE ESTE ES UN SEGMENTO DE CARTÍLAGO CON FRAGMENTO DE HUESO INCORPORADO. FLECHAS. NÓTESE EN LA FOTO DE LA IZQUIERDA LA NITIDEZ DE LA IMAGEN QUE RESALTA UNA LÍNEA FINA HIPERECÓICA DEL CARTÍLAGO (LÍNEA SIN FLECHA) QUE, LA ECOGRAFÍA DEMUESTRA A LA DERECHA ESTAR SOBRE EL CÓNDILO MEDIAL DEL METACARPO III.

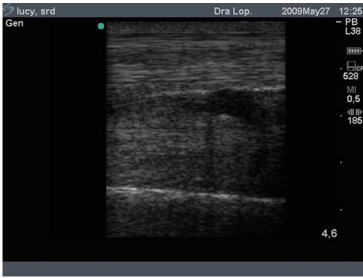


ESTAS TOMAS ECOGRÁFICAS DEMUESTRAN EROSIÓN DE LA ARTICULACIÓN METACARPO-FALANGICA POR LO QUE NOS ENFRENTAMOS A ENFERMEDAD DEGENERATIVA ARTICULAR.



EN ESTAS TOMAS OBSERVAMOS LAS LESIONES CRÓNICAS (HIPERECÓICAS) Y AGUDAS (HIPOECÓICAS) DE LA RAMA LATERAL DEL LIGAMENTO SUSPENSORIO.





EL TEMA DE ESTE DOCUMENTO ES EL MANEJO DE LAS LESIONES MÚLTIPLES EN EL HÍGADO