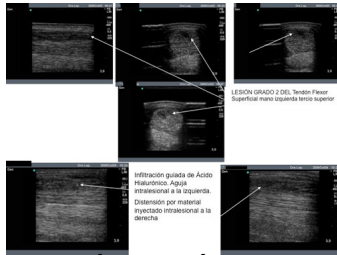


Caso Clínico de Lesión Tendinosa

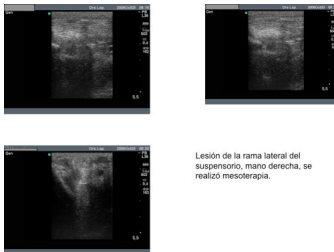
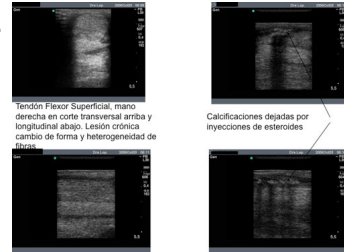
Dr. Antonio Alfaro.

Octubre 03, 2008 a Febrero 15, 2009

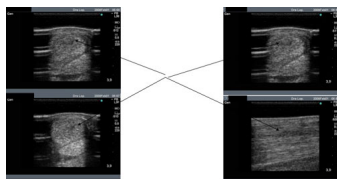
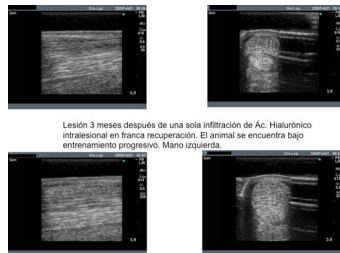

LESIÓN CRÓNICA DEL TENDÓN FLEXOR DIGITAL SUPERFICIAL CON CAMBIO DE FORMA COMO CARACTERÍSTICA DE LESIÓN LEVE PERO CON LESIÓN AGUDA DE RAMA LATERAL DEL SUSPENSORIO EN MANO DERECHA.

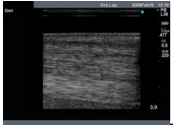
SE OBSERVA ADEMÁS LOS EFECTOS NOCIVOS DE LA INYECCIÓN DE ESTEROIDES PERILESIONALES CARACTERIZADA POR CALCIFICACIONES MÚLTIPLES.



RESULTADOS DESPUÉS DEL TRATAMIENTO INTRALESIONAL DE ÁCIDO HIALURÓNICO Y DE MESOTERAPIA

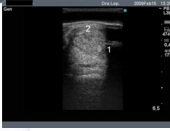


Lesión Tendinosa



Se aprecia mayor homogeneidad de fibras aún cuando existe grupos de fibras más densas (fibrosis) (1) y otras menos densas (2).

RECOMENDACION:
Traumael perilesional y herraje ortopédico.



UNA HERRADURA ANCHA EN LA PINZA CON DISMINUCIÓN DE LAS RAMAS, GENERA UNA ELEVACIÓN DINÁMICA INTERDIGITAL, LO QUE RESTA TENSION AL TENDÓN FLEXOR DIGITAL SUPERFICIAL GENERANDO BIENESTAR Y FACILITANDO LA CICATRIZACIÓN DURANTE LA FASE DE REHABILITACIÓN.