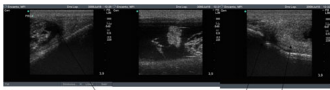


PRESENTACION ENCANTO



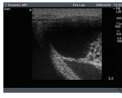
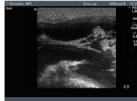
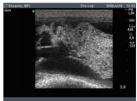
LESIÓN FUERA DE LO COMÚN EN EL ÁREA DEL MENUDILLO POSTERIOR DERECHO DE 2 AÑOS DE PRESENTACIÓN, SIN SIGNOS DE COJERA.



SOMBRA DE CUERPO EXTRAÑO O CALCIFICACIÓN

LESIÓN EN POSIBLE ESTRUCTURA DE BURSA SUBCUTÁNEA

ESPACIO ARTICULAR DEL MENUDILLO Y CÁPSULA PROXIMAL ES HACIA LA DERECHA



PROLIFERACIÓN DE MEMBRANA SINOVIAL Y MUCHO LÍQUIDO

