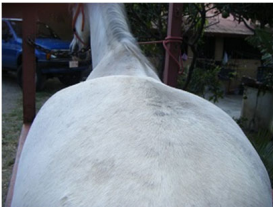

### **FRACTURA ISQUIOACETABULAR EN UNA YEGUA IBERO.**

El caso es presentado para una consulta por renquera fuerte con pérdida del alineamiento de la pata derecha.

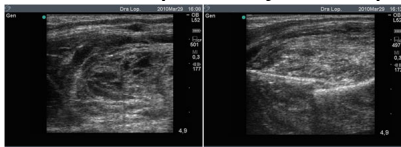
Se sospecha de ruptura del ligamento colateral medial de la articulación femorotibial por los referentes.

A la visualización exterior es evidente la pérdida de la simetría de las tuberosidades sacrales y coxales. Igualmente se observa la caída del anca correspondiente por lo que se sospecha de fractura de pelvis.



Se realiza una ecografía exterior del ala del íleon hasta isquion, localizando el trocánter mayor del fémur. Se usa un transductor convexo de 3.5 MHz. El ala del íleon estaba normal (no se presenta la imagen), pero ya sobre el acetábulo se observan fragmentos de hueso que proyectan las sombras respectivas típicas de fracturas.

Transductor de 5 MHz, transrectalmente colocado sobre la pared interna del área isquioacetabular donde se aprecia la magnitud del coágulo con algunas sombras de fragmentos óseos a la izquierda y obvia pérdida de la continuidad del hueso del isquion a la derecha.



La flecha azul indica el sitio de la fractura.

# Fractura Isquioacetabular

