

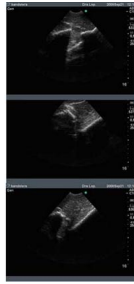
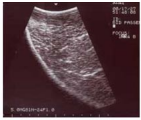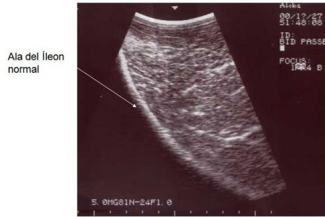
Fractura de Pelvis

FRACTURA DE PELVIS. EVIDENCIAS ECOGRÁFICAS.

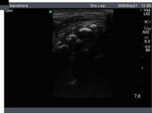
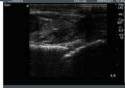
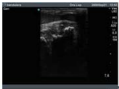
Caso presentado en la ponencia "La Termografía, la Ecografía y la Acupuntura en las Lesiones del Dorso, Lomo y Pelvis del Caballo" en el Encuentro Mundial Ecuestre Puebla 2008, Puebla, México, 24-26 de septiembre del 2008.


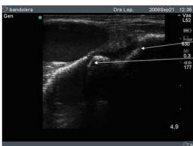
La versatilidad del ultrasonido nos permite el diagnóstico de fracturas en estructuras de difícil diagnóstico radiológico, como el ala del leon abajo, ya que es posible "escanear" todo el hueso con el transductor adecuado.



Arriba a la izquierda imagen de referencia normal del Ala del leon versus imágenes de las



SEGMENTOS OBSERVADOS TRANSRECTALMENTE



ALTERACIONES DEL ALA DEL SACRO Y DE LA ARTICULACIÓN LUBOSACRAL DERCHA POR ECOGRAFIA TRANSRECTAL

LADO IZQUIERDO. MISMA AREA ANATOMICA CON DISMINUCIÓN DEL ESPACIO LUMBOSACRO

NÓTESE LA CALIDAD DE LA IMAGEN REFLEJADA EN LA TÚNICA INTERNA DE LA ARTERIA ILIACA

