

CLASE MAGISTRAL

Antonio Alfaro.

Las lesiones de tendones son más comunes en el caballo de carrera. Igualmente, el caballo de salto, el de adiestramiento, el de polo y resistencia, junto a los caballos de show, no se escapa a este tipo de lesiones de causas directas o indirectas.

El Tendón Flexor Digital Superficial (TFDS) es el tendón más frecuentemente afectado y el Ligamento Suspensorio (LS), es la segunda estructura más frecuentemente afectada. Sin embargo, se pueden producir lesiones en cualquier ligamento o tendón.

Existen diferencias entre lo que es un tendón y un ligamento, un tendón es una estructura que se extiende desde una masa muscular a su punto de inserción en hueso y los ligamentos son estructuras que van de hueso a hueso por ejemplo el LS que se le conoce también como Músculo Interóseo III, ya que tiene características más de músculo. La constitución del ligamento es más laxa a diferencia del tendón el cual está principalmente constituido por fibras de colágeno tipo I y tiene disperso el endotendón (quien acarrea vasos sanguíneos, linfáticos y nervios que van al interior del tendón) y esta estructura puede tener tejido conectivo, basado en un tejido más laxo con fibras tipo III, IV o V pero la mayor parte del tendón está constituido por millares de fibrillas de colágeno tipo I y estructuras de puente intermoleculares que son a base de Glucosa-Aminoglicanos y Ácido Hialurónico.

El tendón es una estructura más fuerte y en consecuencia por esta cantidad de colágeno es una estructura más ecogénica, más densa, desde el punto de vista de la Ecografía. El ligamento está constituido por colágeno más del tipo III, pero igualmente tiene estructuras intermoleculares e intramoleculares basadas en los Glucosaminoglicanos y Ácido Hialurónico.

El Ligamento Suspensorio, además del colágeno tipo III, tiene fibras musculares estriadas incorporadas entre el colágeno, tiene un tejido conectivo más laxo, grasa y mayor cantidad de

células (mayor dispersión celular interna) esto le da una ecogenicidad menor al LS comparado con las otras estructuras en la parte del metacarpo o metatarso, o del Tendón Flexor Digital Superficial o del Profundo (TFDP).

Sin embargo el Ligamento Frenador Inferior presente también en la zona del metacarpo o caña, en un 60% de los animales, tiene una mayor ecogenicidad que el LS y que los dos flexores. Es la estructura ligamentosa más densa ecogénicamente hablando, ya que el ligamento frenador es más una estructura de freno, éste no va de hueso a hueso, sino desde el retináculo del carpo hasta su inserción en la unión del tercio medio o distal del flexor digital profundo (va de hueso a tendón y se dice que es la cabeza o Brida Carpal del músculo del tendón flexor digital profundo, complementando sus cabezas humeral, radial y ulnar) Fig.1.

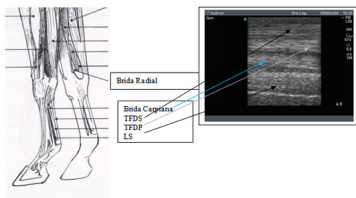


Fig.1.

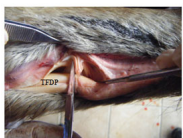
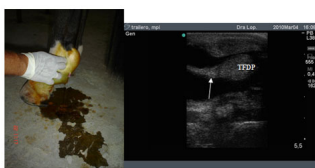
El Ligamento Frenador Superficial también va de la porción distal del radio al TFDS y se le llama Brida Radial. Estas son las dos diferencias de lo que se mencionó antes de la definición de ligamentos.

Las fibrillas corren unidireccionalmente, están distribuidas longitudinalmente y esto es muy importante porque es lo que le da la capacidad al tendón de soporte de peso, de extensión y de retracción, es una función similar a la de una liga de hule, en donde además en un momento determinado se fatiga y se rompe, este es el inconveniente de los tendones y de los ligamentos, es decir que en determinado momento por el excesivo uso se pueden fatigar y romper.

Dentro de las características de los tendones, existen vainas sinoviales que los protegen de las estructuras óseas, y a su vez tienen una membrana sinovial idéntica a la membrana sinovial de

las articulaciones, tiene sinoviocitos tipo A y B quienes son encargados de remover detritos y presentan propiedades inflamatorias y quienes producen líquido sinovial respectivamente. La vaina sinovial, es un mecanismo importante en el deslice del tendón sobre protuberancias óseas.

Por ejemplo en el metacarpo, en su tercio proximal y distal (en la parte posterior del menudillo, cerca de la parte flexora de los huesos sesamoideos distales), toda esta zona está inmersa en una vaina sinovial, la cual estaría dorsal o anterior al ligamento anular. Ecográficamente esta área requiere de experiencia por parte del sonólogo veterinario para su debida observación e interpretación. Cuando existe un poco de líquido es mucho más fácil diferenciar el ligamento de la vaina.

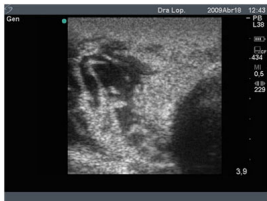


Aunb a la izquierda se nota el grado de disminucion de la vaina sinovial y el líquido que está siendo drenado.
Abajo a la izquierda se observa un espécimen de diseccion que muestra la placa mesotendal dentro de la vaina sinovial. Esta banda mesotendal se adiver al TDP al qual que se muestra en la flecha superior por flecha.
Es a este nivel donde se localizan las rupturas longitudinales del TDP. Ver caso en www.equimanager.com

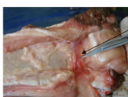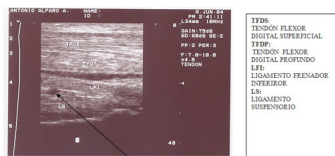
En el tercio medial del metacarpo no existe vaina sinovial. En esta parte existe una estructura denominada como paratendón, el cual tiene fibrillas de tejido conectivo laxo que se unen al tendón (se diferencia del peritendón en que éste recubre todo el tendón, el cual luego se une a la parte que no tiene vaina con el paratendón, quien va luego al subcutáneo y la función es la de evitar adherencias y facilitar el libre movimiento del tendón.

Así, ultraestructuralmente tenemos áreas con vaina sinovial, áreas con un paratendón y donde existe una relación directa entre la capacidad de cicatrización del tendón. En las áreas donde no hay vaina sinovial se dará una mejor cicatrización que en áreas donde hay vaina, por lo que el pronóstico va a ser un poco más reservado donde existe vaina, ya que el líquido puede quedar disperso entre la separación de las miofibrillas y retardar consecuentemente la cicatrización.

Del peritendón nacen proyecciones hacia el interior del tendón y a éste se le denomina endotendón, el cual es quien acarrea vasos sanguíneos, nervios y linfáticos. Este tiene una relación directa con la capacidad de cicatrización del tendón, pero es superada por la mayor capacidad de vascularización que tiene el epitendón. Esta cicatrización interna sería lenta sino tuviera esta capacidad de cicatrización externa, porque normalmente los tendones y ligamentos son estructuras poco vascularizadas, éstos tienen importancia porque si se tiene un caballo que se monta a las 6 de la mañana y se le lleva directamente a trabajar sin previo calentamiento, ello es algunas veces la causa de ruptura en uno u otro grado del tendón o ligamento, porque todavía la musculatura no tiene la temperatura adecuada para que permita cierto grado de flexibilidad, entonces si un tendón está muy rígido o muy frío, un mal paso puede hacer que se rompa más fácilmente. Esto quiere decir que para que la circulación sea adecuada dentro del tendón el animal debe recibir al menos 30 minutos de calentamiento, esta es una forma en que podemos disminuir el apareamiento de las lesiones, mientras que el músculo requiere sólo 15 minutos de calentamiento.



Pata izquierda con tendinosinovitis crónica. Ramificaciones de "medusa" son proyecciones proliferativas crónicas de la membrana sinovial de la Vaina Tendinosinovial de los flexores. Esta es una lesión resultado de ruptura de fibras del tendón flexor digital profundo en esta área. La vaina podría ser inyectada con ácido hialurónico eventualmente o la cirugía del ligamento anular. Sin embargo estas lesiones crónicas son de pronóstico reservado. En los casos agudos sería posible la eliminación de las fibras rotas irritantes por tenoscopia.



Flechas apuntan a arteria interossea, a la altura de la inserción del Ligamento Suspensorio en la porción proximal-palmar del Metacarpo III.

[Continua II parte](#)