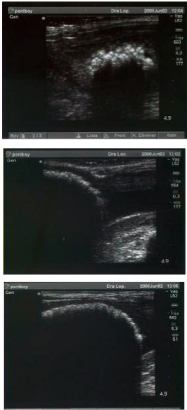


Diagnóstico por Imágenes.

Cálculo Vesical en Caballo Costarricense de Paso.  
Tamaño de una toronja.



Diagnóstico por Imágenes.

Ultrasonido Transrectal de Tumor de Células de  
Transición de Vejiga Urinaria de Caballo Adulto.  
Diagnóstico por Biopsia Endoscópica Uretral.

